



GRANULOMA EOSINOFÍLICO CON SEUDOMICETOMA BACTERIANO EN UN PERRO: RELATO DE CASO

**EOSINOPHILIC GRANULOMA WITH BACTERIAL
PSEUDOMYCETOMA IN A DOG: A CASE REPORT**

Edwin Villarraga Jiménez¹

¹MV, Esp. Práctica privada en Dermatología y Citología Clínica, Colombia.

E-mail para correspondencia: rude.mvz69@gmail.com

Palabras clave: Perro, granuloma eosinofílico, seudomicetoma, cultivo, *Staphylococcus aureus*.

RESUMEN

Se describe el abordaje clínico, diagnóstico y terapéutico de un caso de granuloma eosinofílico con seudomicetoma bacteriano en un canino hembra, raza bóxer, castrada, de 6 años de edad. En la inspección clínica, se evidenciaron lesiones con hiperqueratosis, úlceras y nódulos en pabellones auriculares y en el dedo accesorio del miembro anterior derecho. El abordaje diagnóstico fue quirúrgico, con posterior estudio histopatológico, citológico y bacteriológico para la identificación del origen de la enfermedad. Se enviaron muestras de tejido para realizar pruebas bacteriológicas tales como PCR para micobacterias y cultivo para la identificación de agentes infecciosos bacterianos. El resultado del primer estudio histopatológico evidenció una lesión inflamatoria granulomatosa con diagnóstico de seudomicetoma bacteriano. Un segundo estudio histopatológico reportó características compatibles con dermatitis granulomatosa eosinofílica. Se identificó por medio de cultivo bacteriológico del tejido, el agente infeccioso *Staphylococcus aureus*. El tratamiento finalmente instaurado con el uso de doxiciclina en combinación con prednisolona, fue determinante para la buena evolución del caso.

Key words: Dog, eosinophilic granuloma, pseudomycetoma, culture, *Staphylococcus aureus*.

ABSTRACT

It is described the clinical, diagnostic and therapeutic approach of a case of eosinophilic granuloma with bacterial pseudomycetoma in a canine female patient, boxer, neutered, 6 years old. Clinical examination showed lesions with hyperkeratosis, ulcers and nodules on the ears margins and pinna and also on the accessory finger of the right forelimb. The diagnostic approach was surgical with subsequently histopathological, cytological and bacteriological studies to identify the origin of the disease. Tissue samples were sent for bacteriological tests such as PCR for mycobacteria and culture for the identification of bacterial infectious agents. The result of the first histopathological study revealed a granulomatous inflammatory lesion with a diagnosis of bacterial pseudomycetoma. A second histopathological study reported characteristics compatible with eosinophilic granulomatous dermatitis. The bacteriological culture on tissue samples identified the infectious agent *Staphylococcus aureus*. The treatment finally established with the use of oral doxycycline added to oral prednisolone was determinant for the successful evolution of this case.

INTRODUCCIÓN

El granuloma eosinofílico es un grupo de varias reacciones cutáneas que se observa con mayor frecuencia en gatos, siendo menos frecuentes en caninos y otras especies [1]. Se presentan como lesiones papulares, nodulares y/o en placas que afectan principalmente cavidad oral [2,3]. Si bien aún se desconoce su etiología y fisiopatología en los caninos, la etiopatogenia propuesta para esta enfermedad en perros es una reacción de hipersensibilidad desencadenada por picaduras de insectos, traumas, mordeduras, alérgenos ambientales como polen o moho (por ello su recurrencia puede estar influenciada por la estacionalidad), alérgenos alimentarios o estar implicados agentes infecciosos como bacterias, parásitos u organismos fúngicos [1,3]. En perros, el granuloma eosinofílico de presentación oral ocurre casi exclusivamente en los machos de raza husky siberiano y cavalier king charles spaniels, lo cual sugiere afectación genética [1,2,3]. La forma oral se observa con mayor frecuencia como lesiones ulceradas únicas o múltiples, a menudo en las superficies laterales o ventrales de la lengua o en el paladar blando [1]. La forma cutánea no tiene predilección por raza reconocida, edad o sexo [1,3], y se caracteriza por múltiples pápulas, nódulos y placas, ulceradas o no, que pueden afectar otros sitios cutáneos como cabeza, pabellones auriculares, almohadillas plantares, plano nasal, abdomen ventral, tórax, metatarso, cara interna de los muslos, prepucio, flancos, dedos, párpados, conductos auditivos externos y región de las mejillas [1,3]. Su diagnóstico es histopatológico, donde se observa un infiltrado eosinofílico dérmico intenso acompañado de depósitos de detritos amorfos agranulares que parecen eosinofílicos o basófilos. Estos depósitos característicos se han denominado "figuras de llamas", y se ha informado que comprenden una mezcla de fibras de colágeno degeneradas y eosinófilos en degranulación y/o degranulados [1,2,3]. El tratamiento es a base de corticoides [2,3] siendo la prednisolona el de primera elección como monoterapia. Este glucocorticoide que altera la transcripción del ADN, modifica el metabolismo

celular y produce efectos antiinflamatorios, inmunosupresores y antifibróticos, muestra aproximadamente un 78% de respuesta favorable [3]. Con lesiones nodulares grandes y solitarias se sugiere la resección quirúrgica si esta es posible [3].

El seudomicetoma bacteriano anteriormente llamado botriomicosis, es el término que se usa actualmente para lesiones de origen bacteriano que clínica e histopatológicamente aparentan ser un micetoma [4]. Se ha identificado que se desarrolla una reacción granulomatosa porque el microorganismo es capaz de provocar una respuesta del huésped, pero éste es solo capaz de contener la infección más no de erradicarla [4]. La lesión puede deberse a un tipo de hipersensibilidad bacteriana, o bien asociarse a una formación de proteínas por parte de la bacteria y una respuesta exacerbada por parte del organismo a estos componentes [2]. Una evidencia de lo anterior es el complejo granuloma eosinofílico bovino producido por *Mannheimia granulomatis* o por *Corynebacterium ulcerans* con producción de toxina diftérica. En estos casos se genera una necrosis celular eosinofílica y posterior acumulo de estas mismas [5]. El diagnóstico de los seudomicetomas es histopatológico, donde se observa una dermatitis o paniculitis nodular a difusa, con gránulos de tejido, con o sin presencia de microorganismos (bacterias, hongos y parásitos), rodeados por un infiltrado piogranulomatoso de histiocitos, células plasmáticas, linfocitos, neutrófilos y células gigantes histiocitarias multinucleadas, que a su vez están rodeadas de un material característico de coloración eosinofílica brillante, este material se conoce y se reporta como hoeppli-splendore [2,5]. En perros y gatos, las bacterias que lo causan generalmente son estafilococos coagulasa positivos, solas o asociadas a otras bacterias del género *Pseudomonas*, *Proteus*, *Streptococcus* y *Actinobacillus spp* que también por sí solas pueden generar estas lesiones [2]. El objetivo de este reporte fue describir el abordaje clínico, diagnóstico y terapéutico de un caso de granuloma eosinofílico con seudomicetoma bacteriano en un canino con lesiones nodulares.

RELATO DE CASO

Un canino, hembra, raza bóxer, castrada, 6 años de edad, acudió a consulta por la presencia de masas multifocales. En el examen clínico general, la paciente estaba alerta, de buen ánimo, con constantes fisiológicas en los rangos y presentaba cataratas inmaduras en ambos ojos. En el examen dermatológico, se evidenciaron lesiones con hiperqueratosis y ulceraciones en bordes de las orejas, nódulos en los pabellones auriculares y en el primer dedo del miembro anterior derecho (imagen 1A). Se realizó citología por medio de la punción con aguja fina de las lesiones en oreja y del nódulo de la mano y se observó una población mixta de polimorfonucleares con predominio de macrófagos y neutrófilos segmentados, lo que sugirió una lesión inflamatoria estéril piogranulomatosa. Se realizaron estudios prequirúrgicos para extracción de la masa ubicada en el dedo, test de *Leishmania* (k-39) y punciones de las masas para tinción Ziehl-Neelsen. Se inició tratamiento con prednisolona 20 mg cada 24 horas por 7 días.

Los resultados del hemograma y de las bioquímicas séricas se encontraron dentro de los rangos normales, los extendidos para coloración de Ziehl-Neelsen y el estudio de anticuerpos para *Leishmania* (anti rK39) fueron negativos. Se procede de manera quirúrgica a la extracción del primer dedo del miembro anterior derecho para estudio histopatológico, solicitando tinciones especiales (PAS y Ziehl-Neelsen). Adicionalmente, de esta masa se extrae un corte de tejido de 1 cm el cual fue puesto en solución salina y enviado para cultivo bacteriológico. Se envían tres biopsias congeladas de 6mm cada una de las lesiones de pabellones auriculares para realizar prueba de PCR para micobacterias y dos extendidos de punción con aguja fina para citología con tinción Ziehl-Neelsen. El estudio histopatológico describió una lesión inflamatoria granulomatosa con disposición difusa sobre tejido dérmico. Áreas acelulares eosinófilas granulares con eosinofilia intensa. Las coloraciones PAS y Ziehl-Neelsen fueron negativas. Con estos hallazgos se concluyó el diagnóstico de seudomicetoma bacteriano. El estudio de PCR no identificó la presencia de micobacterias y las tinciones en los extendidos dieron negativas. En el

cultivo no se desarrolló ningún agente infeccioso. Se suspende el tratamiento con prednisolona y se inicia tratamiento con amoxicilina/clavulánico (750 mg c/12 horas) y pentoxifilina 400 mg c/12 horas.

A tres semanas de iniciado el tratamiento anti-biótico las lesiones en orejas no mostraron mejoría y la masa del borde del pabellón auricular izquierdo aumentó su tamaño (imagen 1B), por lo que se decide realizar biopsia para nuevo estudio histopatológico. Se extraen y remiten 4 biopsias de aproximadamente 4mm cada una. El reporte histopatológico describe en dermis media a profunda múltiples áreas, moderadamente delimitadas, de severo infiltrado inflamatorio compuesto por histiocitos y eosinófilos, en similares proporciones y menor cantidad de linfocitos y células plasmáticas. Además se observan numerosos eosinófilos intravasculares, ocasionales mastocitos y fibroblastos, áreas de necrosis, caracterizadas por fibrina y detritus celulares, neovascularización y células endoteliales tumefactas. En epidermis se observa moderada hiperplasia con hiperqueratosis paraqueratótica leve a moderada multifocal. No se observaron microorganismos patógenos en ninguna de las secciones examinadas (imagen 2A y 2B). Coloración PAS y coloración BAAR bacilos ácido alcohol resistentes fueron negativas. Con estos datos, el diagnóstico final fue una dermatitis granulomatosa eosinofílica, multifocal a coalescente, severa (granuloma eosinofílico canino) con hiperplasia epidérmica moderada e hiperqueratosis paraqueratótica leve a moderada. Se modifica tratamiento a solo prednisolona a 2 mg/kg/día y ranitidina a 2 mg/kg c/12 horas.

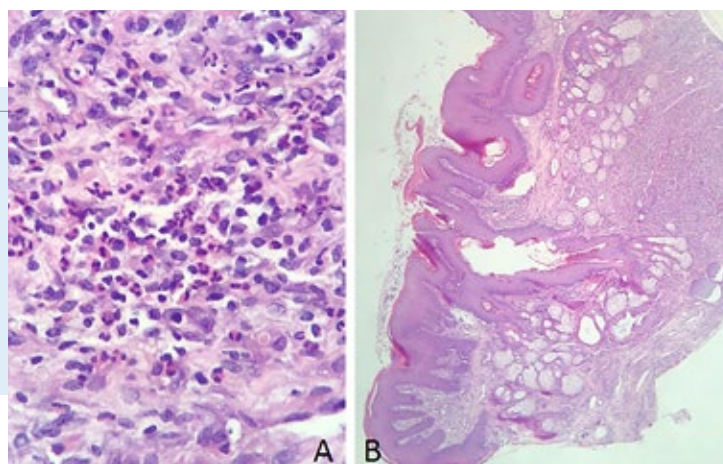
En los primeros 7 días, la lesión disminuyó por lo que se continúa con el mismo tratamiento. Luego de cuatro semanas de tratamiento la masa ubicada en la oreja izquierda volvió a crecer (imagen 1C), aparece nueva lesión en oreja derecha y un pequeño nódulo en el segundo dedo en miembro anterior izquierdo. Se repiten los estudios prequirúrgicos para amputación del pabellón auricular izquierdo. Sin alteraciones hematológicas o en bioquímicas

séricas, se realizó el procedimiento quirúrgico y se envía la masa en su totalidad para cultivo bacteriológico. El cultivo reporto *Escherichia Coli* sensible a ciprofloxacina, cefovecin, cefoxima y *Staphylococcus Aureus* sensible a oxacilina y doxiciclina.

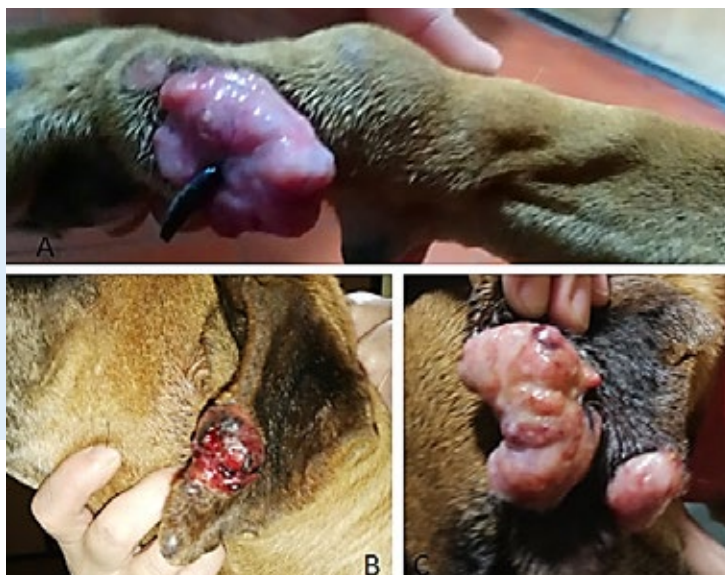

Imagen 1. (A) Lesión nodular que compromete falange proximal del primer dedo en miembro anterior derecho, la cual fue enviada para el primer estudio histopatológico. (B) Lesión tres semanas después de iniciado el tratamiento con antibiótico y previo a la toma de muestra para biopsias. (C) Lesión cuatro semanas después de haber suspendido el tratamiento antibiótico y retomado los glucocorticoides, la cual fue enviada en su totalidad para cultivo.

Imagen 2. (A) Dermatitis granulomatosa eosinofílica, multifocal a coalescente. Infiltrado inflamatorio, caracterizado por abundante cantidad de histiocitos y eosinófilos, en similares proporciones y menor cantidad de linfocitos y células plasmáticas. Coloración hematoxilina & eosina. 40X. (B) Dermatitis granulomatosa eosinofílica, multifocal a coalescente. Infiltrado inflamatorio granulomatoso eosinofílico en dermis media a profunda, desplazando estructuras anexas. Coloración hematoxilina & eosina. 4X.



Con base en el antibiograma, se indicó doxiciclina 7.5 mg/kg c/12 horas y prednisolona 2 mg/kg dos veces por semana. Cuatro semanas después de iniciado el tratamiento, se suspende la prednisolona y se continúa con doxiciclina y se fueron controlando algunos eventos de prurito con oclacitinib 0,5 mg/kg/día según necesidad del paciente. Tres meses después de iniciado el tratamiento con doxiciclina, se observa la remisión total de las lesiones de pabellón auricular derecho y dedos del miembro anterior izquierdo. El tratamiento con doxiciclina se suspende 30 días después de la cura clínica.

DISCUSIÓN

Este reporte destaca la importancia de incluir el granuloma eosinofílico en el diagnóstico diferencial de las lesiones nodulares en los perros, especialmente en la raza bóxer. Dentro de los diagnósticos presuntivos se contempló en primera instancia el síndrome leproide canino, una enfermedad causada por micobacterias, esto debido a la raza de la paciente, forma y ubicación de las lesiones [6]. Según la literatura, esta condición ocurre casi que exclusivamente en razas de pelo corto, estando sobre representada la raza bóxer y sus cruces [6]. Sin embargo, las distintas pruebas realizadas en este caso no evidenciaron que las micobacterias fueran las causantes de las lesiones. La enfermedad en estado avanzado no suele responder a un tratamiento específico, pudiendo ser multimodal, tal y como ocurrió en este caso, en el cual se instauró como primera medida la extirpación quirúrgica de los nódulos solitarios. Según los hallazgos histopatológicos las lesiones podrían corresponder a reacciones de hipersensibilidad multifactorial de base en el paciente, asociada a estímulos externos que hayan facilitado el ingreso del agente infeccioso y posteriormente haber provocado una respuesta anormal al mismo patógeno, desencadenando la reacción inflamatoria exacerbada y la formación de las lesiones. Un reporte de caso en un labrador retriever con dermatosis eosinofílica, mostrando lesiones en forma de placa que aparecieron luego de un tratamiento farmacológico múltiple, respaldaría la teoría de que existe este componente de hipersensibilidad que frente a un estímulo externo desencadene este proceso [7]. Esta hipersensibilidad tuvo una pobre respuesta al tratamiento con glucocorticoides de-

bido a la presencia de bacterias, que luego a dosis inmunosupresoras, sin haber identificado el agente infeccioso involucrado y su patogenicidad, generó una exagerada evolución de las lesiones en poco tiempo. Demostrada la presencia de *Staphylococcus aureus* y con base en el antibiograma, se optó por el uso de la doxiciclina. Las tetraciclinas se desarrollaron originalmente como agentes antibióticos, pero se ha descubierto que estos fármacos poseen una sorprendente variedad de propiedades no antibióticas [8]. Se ha demostrado que las tetraciclinas regulan negativamente la producción y expresión de las citoquinas proinflamatorias IL-1 y TNF e INF, anulan el efecto inflamatorio producido por polisacáridos (LPS), inhiben la quimiotaxis de neutrófilos, inhiben la producción de enzimas óxido nítrico (iNOS), ROS y metaloproteinasas de matriz (MMP), suprimen las hidrolasas como las amilasas y la fosfolipasa A2, aumentan la hidratación epidérmica y reducen el eritema [8,9,10]. Además, estudios han descubierto que la doxiciclina puede reducir significativamente la expresión de ARNm de VEGF-C (factor de crecimiento endotelial vascular) en células RAW264.7 estimuladas por LPS [8]. Lo anterior podría sustentar la efectiva respuesta de la doxiciclina en este caso, modulando e inhibiendo diversos factores que sobreestimulan la agregación inflamatoria y posterior formación de lesiones granulares y nuevo tejido alrededor de esta. El otro agente identificado en el cultivo del tejido fue *Escherichia coli*, el cual se asumió como un agente contaminante que no hacía parte de la enfermedad, ya que hasta el momento no está descrito en ninguna bibliografía consultada como generador de estas lesiones.

CONCLUSIÓN

Los granulomas eosinofílicos caninos son de rara presentación o poco diagnosticados. Se ha demostrado que es una enfermedad existente en perros, por lo que debe considerarse un diferencial en los casos de lesiones nodulares, papulares o en placa, ya sea en la cavidad oral o en otras áreas anatómicas independientemente de su sexo, raza o edad. La histopatología y otras técnicas específicas como la PCR y el cultivo bacteriano fueron fundamentales para identificar el origen de las lesiones en este caso. El uso de doxiciclina en combinación con prednisolona fue determinante para la buena evolución del caso, ya que el agente infeccioso aislado en el cultivo de tejido tenía sensibilidad a la doxiciclina y su efecto inmunomodulador fue positivo para la resolución de las lesiones.

AGRADECIMIENTOS

A la cátedra de enfermedades infecciosas de la Facultad de Medicina Veterinaria de la Universidad de Buenos Aires (UBA) por la recepción y procesamiento de las muestras y a la Doctora Karina Fresneda por su ayuda con la histopatología.

REFERENCIAS BIBLIOGRÁFICAS

1. Jae-Hoon K, Ji-Youl J, Sang-Chul K, Young-Rak L, Jin-Yong L, Eui-Kyung H, et al. Eosinophilic granulomas in two dogs. *Korean J Vet Res* 2010; 51(1):61-64.
2. Miller W Jr, Griffin C, Campbell K. *Dermatología en pequeños animales* Muller & Kirk, 7 edición, Buenos Aires, Argentina: ed. Intermedica 2014; 228-235 - 775-776.
3. Knight ., Shipstone M. Canine eosinophilic granuloma of the digits treated with prednisolone and chlorambucil. *Vet dermatology* 2016; 27(5):446-e119.
4. Tuemmers C, Saldivia A. Dermatopatías bacterianas de importancia en medicina equina. *Sustainability Agri Food and Environmental Research* 2015; 3(4) doi: [10.7770/safer-V3N4-art957](https://doi.org/10.7770/safer-V3N4-art957).
5. Kawashima Y, Takahashi H, Shimoo M, Tamamura Y, Ishikawa Y, Kadota K. Eosinophilic granuloma with splendore-hoeppli material caused by *Mannheimia granulomatis* in a calf. *J Vet Med Sci* 2016; 78(6):1075-1078.
6. Malik R, Smits B, Reppas G, Laprie C, O'Brien C, Fyfe J. Ulcerated and nonulcerated nontuberculous cutaneous mycobacterial granulomas in cats and dogs. *Vet Dermatol* 2013; 24(1):146-53.e32-3
7. Emery C, Affolter V, Outerbridge C, Lam A, White S. A case of atypical multifocal nodular eosinophilic dermatosis in a Labrador retriever dog. *Vet Dermatol* 2020; 31(4):321-e82.
8. Han L, Su W, Huang J, Zhou J, Qiu S, Liang D. Doxycycline Inhibits Inflammation-Induced Lymphangiogenesis in Mouse Cornea by Multiple Mechanisms. *PLOS one* 2014; 30:9(9):e108931.
9. Steinhoff M, Vocanson M, Voegel J, Hacini-Rachinel F, Schäfer G. Topical Ivermectin 10mg/g and Oral Doxycycline 40mg Modified-Release: Current Evidence on the Complementary Use of Anti-Inflammatory Rosacea Treatments. *Adv Ther* 2016; 33(9):1481-501.
10. Di Caprio R, Lembo S, Di Costanzo L, Balato A, Monfrecola G. Anti-Inflammatory Properties of Low and High Doxycycline Doses: An In Vitro Study. *Mediators Inflamm.* 2015;2015:329418. doi: 10.1155/2015/329418.